Entregable N°3:Caso 2 - Horario 2

Autores:

Wendy Iturria Zevallos

Micaela Hernandez Montoya

Arianna Paucar Villcas

Alfonso Peralta Cabello

Joaquin Monasterio Yarleque

Jeferson Ortega Huaman

Asesores:

Jhomer Rodrigo Conteras Paucca

Marco Antonio Mugaburu Celi

Curso:

Fundamentos de Biodiseño – Ciclo IV

Universidad Peruana Cayetano Heredia Facultad de Ciencias e Ingeniería

Abril del 2026

CASO DE REFERENCIA 1

1. Descripción del caso

El primer caso corresponde a un paciente de 8 años con antecedentes de escoliosis congénita dorsal sinistro-convexa, inicialmente considerada inespecífica y tratada con fisioterapia. A los 8 años presentó incontinencia urinaria y fecal, lo que motivó estudios más avanzados. La resonancia magnética mostró una lesión quística heterogénea anterior torácica, que contiene una estructura semejante a la médula espinal. El estudio confirmó la presencia de un mielomeningocele torácico anterior, acompañado de escoliosis y compresión parcial del pulmón derecho.

La tomografía computarizada complementaria evidenció aplasia del pedículo derecho de T3 (una de las estructuras que conecta el cuerpo vertebral con las láminas y las apófisis posteriores de la vértebra) y deformidad escoliótica asociada. No se observaron malformaciones de la fosa posterior ni hidrocefalia. El diagnóstico final fue mielomeningocele torácico anterior aislado con escoliosis, algo extremadamente raro. El paciente fue derivado a un centro neuroquirúrgico especializado para manejo multidisciplinario, destacándose la importancia de la neuroimagen (Resonancia magnética y tomografía computarizada) en la detección y planificación terapéutica de estas malformaciones congénitas. **(ANEXO, Imagen 1)**

2. Perfil funcional y desempeño diario

El niño de 8 años con mielomeningocele torácico anterior presenta un perfil funcional marcado por la escoliosis congénita y la presencia de una masa quística que compromete la región torácica. Al inicio, la escoliosis fue tratada con fisioterapia, pero la aparición de síntomas como incontinencia urinaria y fecal mostró una disminución en su autonomía. Su vida diaria se ve afectada por la deformidad de la columna, que limita su movilidad y le genera algunas dificultades respiratorias.

En su vida diaria, el niño participa en la escuela y en su entorno familiar, pero con algunas limitaciones derivadas de la debilidad neurológica y la necesidad de supervisión constante. La dependencia para el control de esfínteres y la vigilancia médica reducen su independencia funcional, mientras que la escoliosis y la masa torácica condicionan su postura y resistencia física. Su desempeño diario se centra en mantener rutinas básicas con apoyo familiar y terapéutico, evitando sobrecargas físicas que puedan agravar la sintomatología.

3. Rehabilitación, barreras y expectativas

El abordaje rehabilitador incluye fisioterapia para mantener la movilidad y prevenir el avance de la escoliosis, así como seguimiento neurológico y biológico para controlar las complicaciones derivadas del mielomeningocele. La derivación a un centro neuroquirúrgico especializado busca una intervención multidisciplinaria que permita reducir el impacto de la malformación y mejorar la calidad de vida del paciente. La neuroimagen (RM y TC) se convierte en una herramienta clave para planificar el tratamiento y evaluar la evolución.

Las principales barreras y limitaciones están relacionadas con la falta de infraestructura sanitaria adecuada en contextos de bajos recursos, lo que retrasa el diagnóstico y el acceso a cirugía especializada. A nivel funcional, la incontinencia, la escoliosis progresiva y la compresión torácica limitan la autonomía y generan dependencia en el entorno familiar. Además, la escasa disponibilidad de equipos de resonancia en la región y la falta de programas preventivos (suplementación con ácido fólico) representan obstáculos estructurales que condicionan tanto la rehabilitación como la prevención de nuevos casos.

CASO DE REFERENCIA 2

1. Descripción del caso

El segundo caso corresponde a un paciente de 13 años con síndrome miasténico congénito tipo 12 y escoliosis. Esta enfermedad causa debilidad muscular progresiva desde edades tempranas [2].

Al inicio, el paciente tuvo un desarrollo relativamente normal, pero con pérdida progresiva lo que le llevó a usar silla de ruedas. Además, presenta una escoliosis de aproximadamente 63°, disfagia y compromiso respiratorio [2].

Este caso es importante porque muestra claramente cómo una enfermedad neuromuscular puede generar una escoliosis progresiva, afectando tanto el movimiento como la respiración.

2. Perfil funcional y desempeño diario

Desde el punto de vista funcional, el paciente no puede caminar, presenta debilidad muscular generalizada y dificultad para mantener la postura. A pesar de esto, mantiene sus funciones cognitivas y puede usar en cierta medida sus brazos, lo que le permite realizar actividades como escribir.

En su vida diaria, necesita ayuda para movilizarse, cambiar de posición y mantenerse estable. Puede realizar algunas actividades con las manos, pero tiene dificultades cuando se requiere fuerza o levantar los brazos.

La disfagia dificulta la alimentación, haciéndola más lenta y con riesgo de aspiración. Además, los problemas respiratorios limitan su capacidad para realizar esfuerzos y generan fatiga.

En el ámbito educativo, puede participar, pero con ciertas limitaciones físicas. Su vida social también se ve afectada, no por problemas cognitivos, sino por sus limitaciones físicas y el cansancio.

3. Rehabilitación, barreras y expectativas

El tratamiento incluye terapia física, medicamentos y en algunos casos cirugía para la escoliosis, lo que ayuda a mejorar la postura y la respiración [2].

Las principales dificultades son que la debilidad muscular va empeorando con el tiempo y los problemas respiratorios, lo que hace que el paciente sea cada vez más dependiente. Como puntos a favor, tiene acceso a tratamiento, un buen diagnóstico y mantiene sus capacidades cognitivas.

Los principales problemas son la pérdida de movilidad, la dependencia y las dificultades para respirar y tragar. Por ello, se busca mejorar la respiración, mantener sus capacidades actuales y mejorar su calidad de vida.

CASO DE REFERENCIA 3

1. Perfil funcional

El caso describe a una paciente de 8 años diagnosticada con escoliosis idiopática thoracolumbar de 32° y una giba costal de 20 mm. Al inicio del estudio en noviembre de 2021, la niña presentaba un índice de Risser 0 (inmadurez esquelética total) y un estilo de vida sedentario. Debido a la magnitud de la curva y su potencial de progresión, se inició un tratamiento conservador que combinó el uso de un corsé de Chêneau a tiempo completo con un programa de ejercicios específicos.

La innovación del tratamiento radica en el Método PosturalSpine® D'Amanti, ejecutado mediante un banco terapéutico especializado que facilita la corrección tridimensional a través de estímulos propioceptivos y técnicas antigravitatorias. El protocolo consistió en ocho sesiones mensuales de 30 minutos durante tres años, divididas en fases que evolucionaron desde la toma de conciencia postural y la respiración correctiva hasta la estabilización mediante contracciones isométricas.

Los resultados tras 35 meses mostraron una mejora clínica notable: el ángulo de Cobb se redujo de 32° a 12° y la giba costal disminuyó en 15 mm. Aunque el progreso más significativo ocurrió en el primer año (alcanzando los 7°), se observó un ligero incremento posterior que coincidió con un estirón de crecimiento de 12.5 cm. Este fenómeno resalta la importancia de adaptar los protocolos durante la pubertad para contrarrestar la tendencia natural de la curva a progresar durante los picos de crecimiento.

En conclusión, la integración del corsé y la cinesiterapia avanzada logró una reducción total de 20 grados, superando ampliamente el criterio de éxito de la Scoliosis Research Society (fijado en una reducción de 5 grados o más). El estudio resalta que este enfoque multidisciplinario es una alternativa prometedora a la cirugía, aunque se requiere un seguimiento continuo hasta alcanzar la madurez esquelética completa para asegurar que las mejoras posturales se mantengan en el tiempo.

2. Mapa de Actividades críticas

La paciente mantiene independencia en sus actividades diarias. Puede movilizarse, asistir a la escuela y participar en actividades sociales propias de su edad. A pesar de eso, no presenta dificultades cognitivas , aunque claro está el hêneau brace llega a incomodar al paciente . Lo único a rescatar es la dificultad para la adaptación al tratamiento.

1.2.1 Rehabilitación

Figura[1]. PosturalSpine® bench.

36 meses con sesiones de 30 minutos con 8 sesiones por mes. Para ello se usó el PosturalSpine que es un gimnasio postural multisensorial portátil para el estiramiento de las cadenas musculares , entre otras terapias.

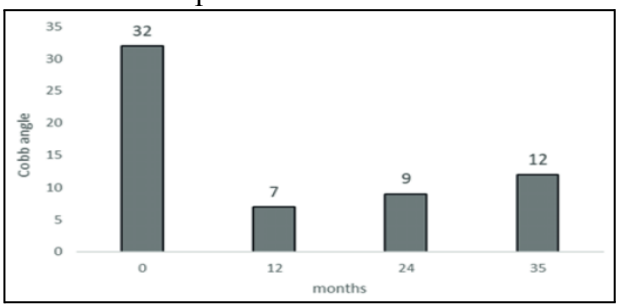

Tabla [1]. Gráfico de tiempo sobre Cobb Angle.

3. Barreras y facilitadores

Las barreras encontradas , suele ser el crecimiento y el uso del corsé , que como antes mencionada , llega a presentar una incomodidad en el paciente. Pero como facilitador es el hecho de existir un diagnóstico temprano con un tratamiento combinado con ejercicios posturales seguidos y realizados por un fisioterapeuta.

4. Mapa de dolor

La duración prolongada del tratamiento, que exige disciplina continua, y la preocupación por la posible progresión de la escoliosis si no se mantiene una adecuada adherencia

5. Expectativas del usuario

Los resultados muestran una mejora significativa, con reducción del ángulo de Cobb de 32° a 12°, lo que evidencia una respuesta favorable al tratamiento conservador [3].

Los problemas que suele buscar el paciente es dejar de usar el corsé que suele ser algo bultoso e incómodo para cualquier persona , peor aun siendo este un niña que busca movilidad para sus actividades recreativas.Las expectativas se centran en evitar el avance de la curvatura, mejorar la postura y mantener una adecuada calidad de vida.

REFERENCIAS:

1. P. A. Migabo *et al.*, “MRI and CT findings in anterior thoracic myelomeningocele associated with scoliosis: A case of an 8-year-old child,” *Radiology Case Reports*. doi: 10.1016/j.radcr.2023.08.058.
2. P. G. Gabos, “Severe neuromuscular scoliosis with marked rotational deformity,” Nemours/Alfred I. duPont Hospital for Children, Wilmington, DE, USA, Case Report.
3. “Effective treatment of adolescent idiopathic scoliosis with the PosturalSpine® D’Amanti method and Chêneau brace. A pediatric patient case report demonstrating postural and orthotic synergy,” European Journal of Translational Myology, 2025. [En línea].

ANEXOS
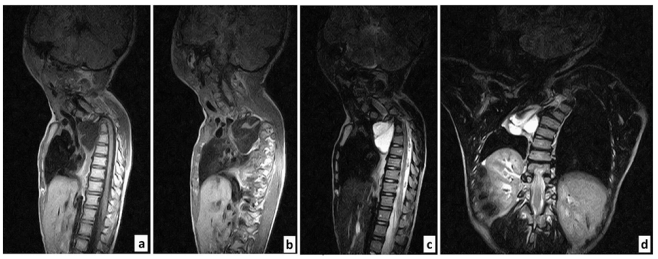
Imagen 1. Thoracolumbar spinal MRI.